Über Fremdkörper des Magens.

Aus der Chirurgischen Klinik Freiburg i. B.

Inaugural-Dissertation

zur

Erlangung der Doktorwürde.

Vorgelegt der

Hohen Medizinischen Fakultät

der

Albert-Ludwigs-Universität zu Freiburg i. Breisgau

von

Bernhard Spangenberger

aus Duisburg a. Rhein

Buchdruckerei Thiele, Gütersloh i. Westf.

1932

Über Fremdkörper des Magens.

Aus der Chirurgischen Klinik Freiburg i. B.

Inaugural-Dissertation

zur

Erlangung der Doktorwürde.

Vorgelegt der

Hohen Medizinischen Fakultät

der

Albert-Ludwigs-Universität zu Freiburg i. Breisgau

von

Bernhard Spangenberger

aus Duisburg a. Rhein

Buchdruckerei Thiele, Gütersloh i. Westf.

Gedruckt mit Genehmigung der Medizinischen Fakultät der Universität Freiburg i Br.

Referent: Prof. Dr. Erich Schneider.

R. UNIV. BIBLIOTHEEK LEIDEN

Über Fremdkörper des Magens.

Die in der Literatur mitgeteilten Fälle von Magenfremdkörpern haben in erster Linie kasuistisches Interesse. Für die Pathologie und die Chirurgie des Magens lassen sich aus dieser Art der Darstellung wenig Rückschlüsse ziehen. Es wird zwar von Wölfler und Lieblein angenommen, daß z. B. Nadeln, wenn sie lange Zeit an einem Punkt der Magen-Darmschleimhaut verweilen, dort zu geschwürigen Prozessen, Darmblutungen, Durchfällen Veranlassung geben, daß ferner Fremdkörper mit überwiegenden Längendurchmessern bei unrichtiger Lage die Magen-Darmwand spreizen und auf diese Weise Perforation und Geschwürsbildung veranlassen können, daß schließlich auch Nahrungsmittelreste und Haarmassen, wenn sie in größerer Menge im Magen liegen bleiben, ausgedehnte Veränderung der Schleimhaut hervorrufen, wenigstens aber zu ausgedehnten Schleimhautulcerationen führen. Leider fehlt bei diesen Angaben eine ausführliche Beschreibung der Sektionsbefunde, die uns angibt, welcher Art diese Schleimhautulcerationen waren, insbesondere, ob diese Geschwürsbildungen mit dem Ulcus pepticum identisch sind.

Nach den Untersuchungen Büchners über die Genese der peptischen Gastritis und des peptischen Ulkus soll „der Magensaft die häufigste unmittelbare Ursache der peptischen Veränderung der Magenwand sein". Hierfür setzt Büchner eine Steigerung der Wirksamkeit des Magensaftes voraus. Büchner betont ausdrücklich, daß diese Steigerung „einerseits in einem quantitativen und qualitativen Zuviel des Magensaftes liegen kann; sie kann aber auch in einem Zuwenig der übrigen Sekrete des oberen Verdauungsschlauches, schließlich in einer allgemeinen Zustandsänderung der Magendarmwand bestehen."

Man kann leicht zu der Vermutung kommen, daß traumatische Einwirkungen durch Magenfremdkörper, zumal wenn diese lange Zeit, Monate oder Jahre im Magen liegen bleiben, zu einer Zustandsänderung der Magenwand führen, die eine genügende Ursache für die Entstehung einer peptischen Veränderung der Magenwand durch die Einwirkung des Magensaftes bildet.

Die chirurgisch interessierenden Fremdkörper erstrecken sich ferner auf jene, die zu Komplikationen besonders durch Perforation der Magenwand führen. Leider sind in der Mitteilung der Literatur-

fälle die Bedingungen, die zu einem langen, relativ gefahrlosen Verweilen oder zu einem akuten oder chronischen Perforieren der Magenfremdkörper führen, wenig berücksichtigt.

Unter diesen Gesichtspunkten sind im folgenden zwei Fälle der Freiburger Chirurgischen-Klinik und bemerkenswerte Literaturfälle beschrieben worden. Ich bringe zunächst die Aufzeichnung der Freiburger Fälle und eines ausführlich beschriebenen Falles aus der französischen Literatur. Die übrigen Literaturfälle sind am Schluß kurz angegeben.

I. Fall.

Am 23. Februar 1927 wurde die 32 jährige Krankenschwester L. A. in die Freiburger chirurgische Klinik eingeliefert.

Anamnese: Vor drei Jahren hatte die Patientin heftige, krampfartige Schmerzen in der Lebergegend, die zwanzig Minuten anhielten und periodenweise zwei Tage lang wiederkehrten. Die Schmerzanfälle traten später in wechselnden Abständen mit verschieden großer Heftigkeit auf. Öfter verfärbte sich die Haut ikterisch. Dann war die Patientin ein Jahr lang beschwerdefrei. Im Januar 1927 traten die Schmerzen erneut auf, die sich bis zur Einlieferung in die Klinik in 5 Anfällen wiederholten, jedoch erheblich stärker als früher waren. Der letzte Schmerzanfall war am 22. Februar 1927. Die Patientin wird mit der Diagnose: „Dreijährige Gallensteinkolik nach mehrfacher, erfolgloser Karlsbadersalz-Kur zur Operation in die Klinik eingewiesen".

Befund vom 23. Februar 1927: Mittelgroße, etwas magere Patientin in mäßigem Allgemeinzustand. Geringes Fettpolster, schlaffe Muskulatur. Haut und Schleimhäute mäßig durchblutet.

Reflexe ziemlich lebhaft, Pupillen reagieren träge. Zunge feucht, weiß-gelb belegt. Herz und Lungen o. B.

Leib: Mäßige Bauchdeckenspannung rechts entlang dem Rippenbogen bis über die Mittellinie. Die Leber überragt 1 Querfinger den Rippenbogen. Sie ist derb und druckempfindlich. Der Leib ist sonst o. B.

Operation am 25. Februar 1927 in Allgemeinnarkose 12,0 g Chloroform und 160,0 g Aether.

Medianschnitt zwischen Schwertfortsatz und Nabel. Vom Pylorus und oberen Duodenum ziehen strangförmige Verwachsungen zur Leberpforte und Gallenblase. An der Gallenblase ist kein krankhafter Befund zu erheben. Am Pylorus fühlt man eine deutliche Verdickung, die auf eine Ulkusnarbe schließen läßt. In der Serosa des Pylorus und des oberen Duodenum sind zahlreiche, etwa erbsen-

große schwarze, derbe Knötchen zu erkennen, die das Aussehen alter Haematome haben. Es wird eine Magenresektion nach Billroth I gemacht. Schichtweiser Verschluß der Bauchdecken. Glatter Heilungsverlauf. Nachtrag: Patientin ist Morphinistin. Die Entwöhnung gelingt nach anfänglichen Schwierigkeiten.

Befund des Pathologischen Instituts: Der eingesandte Magen zeigt in Pförtnernähe eine flache Einziehung der Schleimhaut mit leichter Pigmentierung. Die Magenwand ist hier auf dem Durchschnitt in allen Schichten streifig rostbraun verfärbt. An der Serosa des Magens finden sich in Pförtnernähe mehrere gut stecknadelkopfgroße Knötchen mit rostbraunem Zentrum. Ein eigentliches Geschwür wird in dem Magen nicht gefunden.

Mikroskopisch: Die Schnitte durch die Pylorusgegend ergeben einen auffallenden Befund. Während die Schleimhaut ganz glatt ist, jedenfalls keine Lücke aufweist, findet sich eine solche in der Muscularis mucosae. Diese Lücke ist durch ein Narbengewebe ausgefüllt, welches sich in breiten Zügen durch die Muskulatur bis zur Serosa erstreckt. Das Narbengewebe ist außerordentlich reich an eisenhaltigem Pigment. Zahlreiche, wie kleine Fremdkörpertuberkel aussehende Knötchen sind darin enthalten. Sie umschließen eisenhaltige, amorphe Partikel. Auch die Knötchen an der Serosa erweisen sich als solche eisenhaltige Granulationsgewebskomplexe. Wir müssen annehmen, daß hier einmal ein eisenhaltiger Fremdkörper, vielleicht eine Nadel, die Magenwand durchwandert hat und dabei der Auflösung anheim gefallen ist. Diese Annahme liegt um so näher als die ganze Veränderung dicht bei dem Pylorus liegt.

Nachtrag: Nachträglich gesteht die sehr hysterische Patientin, daß sie im Jahre 1924 absichtlich eine Nadel verschluckt hat.

II. Fall.

Am 25. März 1930 wurde ein 27 jähriger Strafgefangener in die Freiburger chirurgische Klinik eingewiesen.

Familienanamnese o. B.

Eigene Anamnese: Patient will nie ernstlich krank gewesen sein. Er hatte mehrmals Drahtstücke geschluckt.

1926 verschluckte er 4 Stücke 8 cm langes Bandeisen, die per vias naturales nach 2 Monaten abgingen. Darauf hatte er keine Beschwerden mehr. 1928 verschluckte er im November ein 14 cm langes Vierkanteisen, Löffelstiele, Eisenblechstücke und Draht. Das Vierkanteisen ging spontan mit dem Stuhl ab. In Pausen von 14 Tagen bekam er weiterhin Magenkrämpfe. Beim Stuhlgang hatte er keine Beschwerden. Er wurde $^3/_4$ Jahre konservativ behandelt. Die

Magenbeschwerden besserten sich. Inzwischen unternahm er mehrere Suicidversuche, bei denen er sich Schnitte im linken Arm beibrachte. 1929 hat der Patient im März wieder mehrere Drahtstücke verschluckt. Im Juni schluckte er 18 Stücke Kupferdraht von 7—12 cm Länge, ferner einen Blaustift, der nach 8 Tagen spontan mit dem Stuhl abging. Im Oktober spürte er einen plötzlichen heftigen Schmerz in der Magengegend. Eine vorgeschlagene Operation wurde vom Patienten abgelehnt. 1930 holte er sich eine Rippenquetschung der linken Seite. Hierauf bekam er wieder verstärkte Magenbeschwerden. Auch jetzt verweigerte er in Moabit einen operativen Eingriff.

Kurz vor der Aufnahme in die Klinik erlitt der Patient einen Autozusammenstoß, der eine Verstärkung seiner Magenbeschwerden verursachte. Da die Beschwerden besonders bei der Nahrungsaufnahme unerträglich werden, wird der Patient von der Strafanstalt zur Operation in die Klinik eingewiesen.

Befund bei der Aufnahme: Mittelkräftiger Patient in leidlichem Ernährungszustand. Haut und Schleimhäute gut durchblutet. Kopf und Rachen o. B.

Leib: Im Oberbauch diffuse Bauchdeckenspannung. Drei Querfinger unterhalb des Nabels fühlt man eine harte nagelkopfgroße Vorwölbung. Diese Stelle ist druckschmerzhaft. Ebenfalls Druckschmerz links zwei Querfinger seitlich von der Mittellinie und unter dem rechten Rippenbogen in der Mammillarlinie. Der Leib ist sonst weich und eindrückbar. Leber und Milz sind nicht vergrößert.

Extremitäten: Gut vernarbte Schnittwunden am linken Unterarm (Suicidversuch) sonst o. B.

Nervensystem: Pupillen reagieren auf Licht und Convergenz. Lebhafte Muskel- und Sehnenreflexe. Dermographismus positiv.

Röntgenbefund: Bei der Durchleuchtung von vorn sieht man einen drahtstiftartigen Fremdkörper in der Bauchhöhle, dessen Spitze nach der Leber zu zeigt. Bei der seitlichen Durchleuchtung sieht man den sehr langen Fremdkörper etwa in der Sagittalachse des Abdomens in der Höhe des zweiten Lendenwirbels liegen. Die Spitze deckt sich auch hier mit dem Leberschatten.

Operation in Aethernarkose am 25. März 1930. (Siehe Bild 1). Mittelschnitt. Nach Eröffnung der Bauchhöhle sieht man die Fremdkörperspitze durch den vorderen Leberrand hindurchragen. Der Fremdkörper wird extrahiert. Die Ausstichöffnung aus dem Magen liegt 3 cm vom Pylorus entfernt und ist durch einen kleinen Netzknoten, der ebenfalls durchspießt ist, gedeckt. Dieser Netzknoten wird abgelöst und das Magenloch vernäht. Darauf wird diese Stelle, sowie der alte Netzknoten, mit neuem Netz übernäht. Von der großen Magenkurvatur zieht eine zunächst als Verwachsungsstrang im-

ponierende Magenausstülpung nach der vorderen linken Bauchwand (Pararektallinie). Die Entfernung dieses Stranges zeigt, daß es sich um eine bleistiftähnliche Magenausstülpung mit krümeligem Inhalt und eine Art gedeckter Perforation am linken Peritoneum handelt. Die Perforationsstelle wird ausgeschnitten und ebenfalls mit Peritoneum übernäht. Ein Ulcus pepticum wurde nicht festgestellt.

Skizze des Operationsbef.

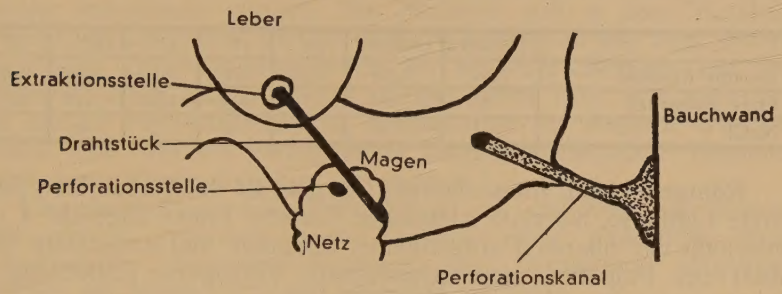

Abbildung 1.

5. April 1930: Normaler Heilungsverlauf. Patient wird zur weiteren Behandlung dem Landesgefängnis zurücküberwiesen.

Befund des pathologischen Instituts: Das uns übersandte Material (Netz mit Stichkanal) zeigte mikroskopisch rostbraun gefärbte Stellen, die wohl Bestandteile des Stichkanales sind. In mikroskopischen auf Eisen gefärbten Schnitten zeigt sich eine auffallend starke Inkrustation der Bindegewebfasern in der Umgebung des Stichkanals mit Eisen. Auch in den Bindegewebszellen sind körnige Eisenablagerungen. Im gewöhnlichen H.E.-Schnitt erweisen sich diese Eisenablagerungen alle als bräunlich-körniges Pigment oder als Inkrustation. Der Schnitt ist so stark mit Eisenmassen überladen, daß eine feinere Orientierung über die Orte der Ablagerung garnicht möglich ist.

III. Fall. (P a u c h e t und H i r c h b e r g).

Eine 46 jährige Näherin wird wegen Erbrechens galliger Massen, verbunden mit Blutbrechen und Blutstuhl, und mit heftigen Schmerzen in der Duodenalgegend zur Behandlung in die Klinik eingeliefert. Ihr Zustand bessert sich schnell und die vollständige Untersuchung läßt eine gute Prognose stellen.

Die Magenbeschwerden bestehen schon lang, seit ungefähr 10 Jahren. Die Patientin klagt über Schmerzen im Oberbauch die an kei-

ne bestimmte Zeit gebunden sind. Sie hatte mit Ausnahme der letzten Krise nie Blutstuhl oder Blutbrechen. Der Appetit ist gut, nur eine freiwillige Einschränkung der Nahrungszufuhr hat eine merkbare Abmagerung hervorgerufen. Verstopfungen wechseln mit Durchfällen ab. Der Gesamtbefund ist zufriedenstellend. Die Palpation ergibt keinen besonderen Befund.

Magenchemismus: Serienausheberungen. Angedaute und mit NaCl versetzte Probemahlzeit (Delort und Verpy).

	Nüchtern	nach 20'	30'	40'	50'	60'	90'
Gesamt-Acidität	0,60	0,90	1,40	2,40	1,90	1,90	1,40
Freie Salzsäure	0	0	0	0,90	0,90	1,10	0,70
NaCl		+	+	0	0	0	0

Röntgenbefund: Im nüchternen Zustand ist der Magen leer. Sehr große Luftblase. Normale Auffüllung. Tiefster Punkt ungefähr 4 cm unterhalb der oberen Darmbeinlinie. Spontane und ausgelöste Motilität gut. Palpation nicht schmerzhaft. Verzögerte Entleerung, 9 Stunden nach Einnahme des Kontrastbreis.

Diagnose: Pylorusnahes Ulcus mit unvollständiger Stenose.

Operationsbefund: Im kleinen Netz befindet sich eine entzündliche Masse ungefähr 4 cm vom Pylorus entfernt, die von harten Knoten gebildet wird. Gastrotomie und Gastroenterostomie. Normaler Heilungsverlauf.

Der Magen enthält 4 gewöhnliche Nähnadeln, die in einer amorphen Masse zusammengeballt sind. Eine Nadel perforiert die Magenwand in der Höhe der kleinen Curvatur ungefähr 4 cm vom Pylorus entfernt und dringt ins kleine Netz in der Mitte der entzündeten Stelle, die zu Beginn der Operation festgestellt wurde. Es ist keine Spur eines echten Ulkus festzustellen. In Höhe der Perforation, die selbst makroskopisch nicht sichtbar ist, bemerkt man eine kleine Erhöhung der Mukosa, ähnlich einer festsitzenden Warze. Ringsherum ist die Schleimhaut höckrig und injiziert. Diese kleine Erhöhung wird von einer Hyperplasie der tiefen Pylorusdrüsen gebildet, deren Dichte dort ungefähr $^1/_2$ cm erreicht, während sie nur 1—2 mm die Nachbardrüsen überragt. Diese neugebildeten Elemente zeigen ganz den Charakter der normalen Pylorusdrüsen. Die versteckte Oberfläche zeigt entzündliche Laesionen mit einer ausgedehnten plasmozytären Infiltration.

Tiefer in der Submukosa und im kleinen Netz findet man charakteristische Verletzungen, die durch einen Fremdkörper hervorgerufen wurden. Es handelt sich um Granulationen von Riesenzellen, die im kleinen Netz Knötchen bilden, die zunächst für entzündliche

Knötchen gehalten wurden. Das Zentrum der Knötchen ist sklerosiert und enthält einige fixe Zellen und einige Lymphocyten. Ringsherum befinden sich mehrere Ansammlungen von mehrkernigen Riesenzellen, deren Kerne kranzförmig oder unregelmäßig verteilt liegen. Die Größe der Zellen ist verschieden. Einige große Epitheloidzellen haben nur einen Kern. Ferner befinden sich teils im Innern dieser Zellen, teils zwischen ihnen schwarze oder gelbe amorphe Massen.

Es war der Patientin nicht möglich genau anzugeben, wann die Nadeln verschluckt wurden. Die Patientin soll in ihrer Kindheit Krämpfe gehabt haben. Sie gibt unklare Antworten und zeigt leichte psychische Verwirrtheitszustände. Es ist wahrscheinlich, daß die Nähnadeln lange Zeit im Magen gelegen haben. Aber wie lange war die genaue Verweilsdauer der Fremdkörper im Magen? War sie ebenso lang wie die beobachteten Magenbeschwerden? Hierüber waren keine klaren Angaben zu bekomen.

Eine bemerkenswerte Tatsache ist es, daß kein eigentliches Ulcus vorlag. Trotzdem ist die Krankheit unter dem Bilde eines vollständigen Symptomenkomplexes eines chronischen Magengeschwürs mit Blutbrechen und Blutstuhl verlaufen.

Man muß sich fragen, ob es sich nicht lediglich um eine teppichartige Haemorrhagie infolge einer entzündlichen Gastritis handelt, deren deutliche Laesionen im Bereich der ganzen Pylorusgegend erwiesen wurden, unabhängig — wohl verstanden — von der direkten Verletzung des Magens durch die Nadeln. In unserem Fall muß das Fehlen einer Ulceration besonders betont werden. Der Widerstand des Gewebes gegen eine Ulceration scheint ein kausaler Faktor in der Genese des chronischen Magengeschwürs zu sein.

In der Tat schienen bei diesem Fall die dauernden traumatischen Einwirkungen durch den Fremdkörper und die folgende entzündliche Reaktion eine genügende Ursache für eine gastrische Ulceration zu bilden. Bei unserer Patientin aber fehlte, wie oben erwähnt, diese vollkommen."

Die Symptome der Magenfremdkörper sind meist die gleichen wie die der Gastritis oder des Ulcus pepticum. In erster Linie machen sich Beschwerden allgemeiner Natur bemerkbar. Die Patienten klagen über Magendrücken, Übelkeit, Erbrechen der aufgenommenen Nahrung, Appetitlosigkeit, Abmagerung, Durchfälle oder auch über Obstipation, oft auch über lokale von der Lage der Fremdkörper abhängige Druckschmerzhaftigkeit.

In unserem ersten Fall wurden krampfartige Schmerzen in der Lebergegend angegeben, die periodenweise wiederkehrten. Im zweiten Fall klagt der Patient über „Magenkrämpfe", die alle 14 Tage besonders stark auftreten. Zunächst hörten die Beschwerden nach

spontanem Abgang der Fremdkörper ganz auf. Nach weiterem Verschlucken von Fremdkörpern trat eine wesentliche Besserung durch konservative Behandlung ein. Beim Stuhlgang hatte der Patient nie Schmerzen. Nachdem er im März und Juni 1929 wieder Drahtstücke verschluckt hatte, blieb er zunächst frei von Beschwerden, bis er im Oktober 1929 einen ganz akuten Schmerzanfall in der Magengegend bekam. Nach einem Autounfall sollen sich die Schmerzen wieder verstärkt haben. Zuletzt steigern sich die Magenbeschwerden bei der Nahrungsaufnahme bis zur Unerträglichkeit, die den Patienten schließlich bewegen, sich operieren zu lassen.

Objektiv fühlt man drei Querfinger unterhalb des Nabels eine nagelkopfgroße Vorwölbung, die bei der Palpation Schmerzen verursacht. Außerdem gibt der Patient im linken Abdomen zwei Querfinger seitlich der Mittellinie und unter dem rechten Rippenbogen in der Mammillarlinie Druckschmerz an. Abgesehen von der Anamnese und dem Röntgenbefund haben wir hier ulcusähnliche Symptome, zu denen im Oktober 1929 typischer Perforationsschmerz kommt. Die Vorwölbung unterhalb des Nabels läßt auch an einen Tumor der Bauchhöhle denken.

Beim dritten Fall bestehen die Magenbeschwerden schon seit zehn Jahren. Es werden heftige Schmerzen in der Duodenalgegend angegeben, ferner Schmerzen im Epigastrium, die an keine bestimmte Zeit gebunden sind. Kurz vor der Operation kam Erbrechen galliger Massen, Blutbrechen und Blutstuhl hinzu. Es wurde die Fehldiagnose: Pylorusnahes Ulcus mit unvollständiger Stenose gestellt.

Die in der Literatur angegebenen Symptome sind bei Fehlen von Komplikationen ebenfalls in der überwiegenden Mehrzahl der Fälle gastritische oder ulcusähnliche (8*). Es handelt sich um unbestimmte Magenschmerzen, die dauernd oder in unbestimmten Zeitintervallen oder abhängig von der Nahrungsaufnahme auftreten. Häufig finden wir Brechreiz, aber auch Erbrechen, das zeitweise (6) oder nach jeder Nahrungsaufnahme (9) sich einstellen kann. Es können hierbei, was allerdings selten ist, die Fremdkörper, meist aber Nahrungsreste ausgebrochen werden. Selten kann man die Fremdkörper als Tumoren oder Resistenzen im Epigastrium nachweisen. Die Fremdkörpertumoren sind nicht immer druckschmerzhaft und können sich nach Erbrechen von Fremdkörpern verkleinern (1).

Ohne Anamnese und Röntgenuntersuchung gibt es keine charakteristischen Symptome bei den Magenfremdkörpern. Sie können

*) Die eingeklammerten Zahlen verweisen auf die im Anhang angeführten Literaturfälle, von denen nur typische Fälle ausgewählt sind.

auch ohne Komplikationen ebenso stürmisch wie gering sein. Selbst bei großen und zahlreichen Fremdkörpern ist das Maß der subjektiven Beschwerden oft auffallend gering. Sind Komplikationen hinzugekommen, so kann die primäre Ursache bei unklarer oder absichtlich verschwiegener Anamnese nicht erkannt werden oder zu erheblichen differentialdiagnostischen Schwierigkeiten Veranlassung geben. Die Subjektiven Beschwerden können sich sofort nach der Aufnahme der Fremdkörper einstellen, sie können aber auch erst nach Monaten oder Jahren auftreten, oder wenigstens zu einer erheblichen Steigerung der Beschwerden führen, die den Patienten erst jetzt veranlassen einen Arzt aufzusuchen oder durch dauerndes Erbrechen oder verweigerte Nahrungsaufnahme in ernste Lebensgefahr bringen.

Auch Kränzle ist der Ansicht, daß bei Magenfremdkörkern keine eindeutigen Symptome vorhanden sind. Die Schmerzen könnten wandern, ohne daß der Fremdkörper seine Lage ändert. Meist würden die Schmerzen im Epigastrium oder den angrenzenden Interkostalräumen angegeben. Aber ebenso wechselnd wie die Lokalisation sei auch die Intensität der Schmerzen, die häufig in keinem Verhältnis zur Schwere der Erkrankung stände.

Schon aus dem Angeführten ergibt sich die Bedeutung der Anamnese, der Röntgendurchleuchtung und -aufnahme für die Sicherung der Diagnose. Oft gelingt es erst durch die Röntgenuntersuchung verschwiegenes Fremdkörperschlucken nachzuweisen. Ist die Zahl der geschluckten oder der schon spontan p. v. n. abgegangenen Fremdkörper unbekannt, so kann uns wieder der Röntgenapparat wesentliche Klärung bringen. Ganz besonders wichtig aber ist die Röntgenaufnahme für die Feststellung der genauen Lage des Fremdkörpers. So wurde auch in unserem zweiten Fall (siehe Seite 6) der Röntgenbefund, der wesentlich zur Klärung des Befundes — Perforation des Magens und Durchspießung der Leber durch einen drahtstiftartigen Fremdkörper — beigetragen hatte, durch den Operationsbefund bestätigt. Bevor man sich zur Gastrotomie entschließt, muß man heute eine genaue Lokalisation des Fremdkörpers durch den Röntgenapparat fordern.

Öfter wurde bei fehlender Anamnese und heftigen gastritischen Symptomen die Fehldiagnose eines Magengeschwürs gestellt (8). In unserem dritten Fall lautete die Fehldiagnose „pylorusnahes Ulcus mit unvollständiger Stenose“. Dies ist um so leichter der Fall, wenn die Fremdkörper zunächst lange Zeit symptomlos geblieben sind oder wie bei den Trichobezoaren die Symptome ganz allmählich auftreten. Bei allgemeinen Leibschmerzen und Gastroptosen können Enteritiden, Appendicitiden und Colitiden vorgetäuscht werden. Ausstrahlende Schmerzen und periodenweise Schmerzanfälle,

besonders wenn sie in der Lebergegend angegeben werden, können unser Augenmerk auch mal in erster Linie auf die Gallenblase lenken. So wurde unser erster Fall mit der Fehldiagnose: „Dreijährige Gallensteinkolik nach mehrfacher, erfolgloser Karlsbadersalz-Kur" zur Operation eingewiesen. Casovnikov fand in der Literatur 117 Fälle von Tricho- und 12 Fälle von Phytobezoaren angegeben, bei denen des öfteren die Fehldiagnose: Magencarcinom, Pylorusstenose, Carcinommetastasen im Netz gestellt wurde.

Unmöglich kann die Stellung einer genauen Diagnose werden, wenn durch eingetretene Komplikationen die primäre Ursache des Fremdkörperschluckens überlagert wird. Die gefährlichste Komplikation ist die Perforation der Magenwand durch den Fremdkörper. Ihre Häufigkeit wird in der Literatur mit ungefähr 15% angegeben. Hierbei sind akute und chronische Perforationen zusammengefaßt. Die Perforation wird begünstigt durch die Art der Fremdkörper, die Beschaffenheit des Magens (Form, Tonus und Füllung) und die Peristaltik des Magendarmtraktus. Es ist beobachtet worden, daß starke Peristaltik oder heftiges Pressen bei der Defäkation Fremdkörker in die Wand des Magendarmkanals gepreßt und so zur Perforation geführt haben. Erleichtert wird die Perforation wenn krankhafte Magenwandveränderungen (Ca, Tbc, Divertikel, Hernien) bestehen. Wölfler und Lieblein sehen die Dekubitalgeschwüre, die sich durch langes Liegenbleiben des Fremdkörpers an einer Stelle bilden, als wichtige Ursache der Perforation an. Auch glatte und runde Fremdkörper können leicht perforieren, wenn sie durch die Einwirkung des Magensaftes rauh und angespitzt werden. Die akute Perforationsmöglichkeit wird stark erhöht, wenn spitze Fremdkörper in einen nüchternen oder nur mäßig gefüllten Magen gelangen. Auch Gewalteinwirkungen von außen — wie in unserem zweiten Fall eine Rippenquetschung und ein Autounfall — können leicht Perforationen oder Wandbeschädigungen hervorrufen.

Die meisten Perforationen finden durch die kleine Magenkurvatur in der Nähe des Pylorus statt. In unserem ersten Fall lassen die strangförmigen Verwachsungen zur Leberpforte und zur gesunden Gallenblase darauf schließen, daß die Perforation der Nähnadeln am Pylorus stattgefunden hat. Am Pylorus fühlte man auch eine Verdickung, die zunächst den Eindruck einer alten Ulcusnarbe machte. Beim zweiten Fall perforierte ein Drahtstück in Pylorusnähe Magen und unteren Leberrand. Im dritten Fall weist die entzündliche Masse im kleinen Netz, die ungefähr 4 cm vom Pylorus entfernt gefunden wurde, auf eine pylorusnahe Perforation hin. Beim Literaturfall 7 perforierte eine Nadel durch die kleine Magencurvatur den vorderen Leberrand, eine weitere Nadel war tief in die Leber eingedrungen.

Im Fall II hatte ein 17 cm langer Schraubenzieher die kleine Curvatur perforiert und war 7 cm tief in den linken Leberlappen eingedrungen.

Warum perforieren die Magenfremdkörper fast ausschließlich die kleine Magencurvatur und zwar in der Nähe des Pylorus? Die anatomischen und physiologischen Verhältnisse des Magens können uns auf diese Frage eine Antwort geben. Nach Garré-Borchard liegt die kleine Magencurvatur senkrecht am linken Wirbelsäulenrand abwärts. Sie ist fixiert durch fibröse Bänder und Peritonealduplikaturen am Zwerchfell und an der unteren Leberfläche, so daß bei Füllung des Magens immer die große Curvatur und der Magenfundus sich ausweitet, während die kleine Curvatur nur wenig ihre Stellung ändert. Bei Kontraktionen des Magens zieht sich die große Curvatur stets gegen die fixierte, kleine Curvatur zusammen. Der sich füllende Magen bäumt sich gewissermaßen mit seiner unteren Peripherie gegen die Magenwand auf, während die kleine mehr fixierte Curvatur sich nach hinten dreht. Die beiden Curvaturen liegen also nicht in einer Ebene." Wichtig ist ferner die Verschiedenheit der Peristaltik im muskelschwachen Fundusteil und im muskelstarken Pylorusteil. Nach Landois-Rosemann „können Fundus- und Pylorusteil des Magens durch eine sphincterartige Einschnürung der Muskulatur (Sphincter antri pylori) mehr oder weniger von einander getrennt werden. Der Fundusteil paßt sich in seinem Tonus sehr fein der Füllung des Magens an, sodaß in ihm ein gleichmäßiger geringer Druck herrscht. Peristaltische Wellen kommen hier nicht zur Beobachtung. Der Pylorusteil dagegen zeigt kräftige peristaltische Bewegungen, die außerordentlich regelmäßig in gleichem Abstand (mehrere in der Minute) über die Magenwand hinweg verlaufen." Auch Fr. Müller schreibt, daß man „am Fundusteil des Magens unter normalen Verhältnissen nur flache peristaltische Wellen erkennt. Dagegen zeigen sich am Pylorusteil des Magens sehr starke peristaltische Einschnürungen, welche dieses Antrum pyloricum zunächst vom übrigen Magen abtrennen, und die gegen den Pylorus zu verlaufen." Einen weiteren Beweis liefern die Röntgenstudien über die Magenstraße von H. Lossen und E. Schneider am Perlenmagen des Hundes. Sie fanden die Bestätigung der alten Groedelschen Lehre, daß „die Ausdehnung des Magens vor allen Dingen auf Kosten des Standes der großen Curvatur stattfindet. Achsenbestimmend ist die kleine Curvatur, das Rückgrat des Magens." Nach der Kenntlichmachung der kleinen Curvatur beim Perlenmagenhund sahen sie, daß „kleine Speisemengen nur die kleine Curvatur passieren, ohne den Magenschlund zu eröffnen. Dieser wird nur bei großen Speisemengen gefüllt. Im Hungerzustand ist der Magen ein kollabierter Wasserschlauch, der entfaltet werden muß. War der Magen mit Wasser oder Fleisch gefüllt,

so schmiegten sich die nachfolgenden Kontrastbreimassen eng an die kleine Curvatur an.“ Schließlich fanden sie, daß „es auch beim Hund ein deutlich abgesetztes Antrum gibt, das ganz analoge Bewegung zeigt, wie das Antrum des Menschen.“

Nun ist es interessant, daß das Drahtstück in unserem zweiten Fall lange Zeit mit nur geringen Beschwerden im Fundusteil des Magens gelegen hat. Durch einen Autozusammenstoß ist dieses Drahtstück dann mit großer Wahrscheinlichkeit in den präpylorischen Magenteil verlagert worden. Jetzt trat sofort eine Steigerung der Beschwerden und baldige pylorusnahe Perforation der Magenwand und der Leber ein. Man kann sich dieses Verhalten so erklären, daß, bedingt durch die anatomisch-physiologischen Verhältnisse des Magens, die Fremdkörper lange Zeit im Fundus ein indifferente Lage einnehmen können und erst im Antrum stürmischere Erscheinungen auslösen. Solange die Fremdkörper im Magenfundus liegen, neigen sie nicht zu akuter, sondern zu chronischer Perforation. Das Drahtstück hatte die große Curvatur vorgestülpt zur vorderen linken Bauchwand und hier eine Gewebsreaktion ohne die geringste Absceßbildung ausgelöst. Der mikroskopische Befund ergab, daß das umgebende Bindegewebe auffallend stark mit Eisen inkrustiert war, also eine Auflösung des Drahtstückes im Gange war. Bei weiterem ungestörten Verlauf wäre das Drahtstück wahrscheinlich spontan ausgestoßen worden. Wölfler und Lieblein meinen, daß die chronische Perforation nach vorangegangener Adhäsionsbildung gewöhnlich zum Auftreten von Abscessen in der Magengegend führt. Es bilde sich an der entsprechenden Stelle eine auf Druck schmerzhafte Vorwölbung der vorderen Bauchwand, der Fremdkörper hebe die Haut vor sich in die Höhe. Nach Durchtrennung der Haut stoße man unmittelbar auf den Fremdkörper. Nach der Entfernung des Fremdkörpers bilde sich eine Magenfistel, die sich aber meist rasch und spontan schließt.

Sowohl für das Maß der Beschwerden wie für die Art der Perforation, ob akut oder chronisch, ist es also wichtig, in welchem Anteil des Magens der Fremdkörper liegen bleibt. Die Lage des Fremdkörpers ist bedingt durch die Magenfüllung und besonders durch die Form des Fremdkörpers. Lange und spitzige Fremdkörper bleiben im Fundus, zum Teil noch im Oesophagus stecken. Nach Wölfler und Lieblein blieben von 631 per os eingeführten Fremdkörpern 173, also mehr als ein Viertel, längere Zeit im Magen liegen. Es handelte sich auch hier um Gegenstände mit überwiegendem Längendurchmesser. Von 44 Eßwerkzeugen mußten mehr als zwei Drittel durch Gastrotomie entfernt werden. Sie glauben, daß bei der allmählichen Perforation zunächst dort ein Druckgeschwür entsteht, wo die Fremdkörper die Magenwand am meisten anspan-

nen. In unserem zweiten Fall konnte aber kein Anhaltspunkt für ein altes Druckgeschwür gefunden werden.

Sehr gefürchtet und prognostisch ungünstig wird die Perforation, wenn sie die Ursache einer diffusen Peritonitis oder phlegmonösen Entzündung wird. So wird die akute Perforation eine der häufigsten Todesursachen bei Fremdkörpern. Da man dem Magensaft eine desinfizierende Wirkung zuschreibt, glauben Frising und Sjövall, daß die zur Entstehung einer phlegmonösen Entzündung notwendige Virulenz der Bakterien auf eine mangelhafte Magensaftsekretion zurückzuführen ist. Diese Sekretionsanomalie kann man sich so erklären, daß durch den dauernden Fremdkörperreiz die Magenschleimhaut immer aufs neue geschädigt und im Laufe der Zeit durch eine chronische Gastritis ungenügend regeneriert wird. Ferner hat man nach Anspießung der Leber multiple Leberabscesse beobachtet. In einem Fall wurde durch eine perforierte Haarnadel eine Cholecystitis ausgelöst. In einem anderen Fall hatte eine Fischgräte die Aorta mehrmals angespießt und durchbohrt, dessen Folge eine tödliche Verblutung war. In unserem zweiten Fall ist der plötzliche Schmerz in der Magengegend im Oktober 1929 mit großer Wahrscheinlichkeit auf die Perforation des Drahtstückes zurückzuführen. Bei der Operation stellte sich ja auch heraus, daß der Magen 3 cm vom Pylorus entfernt von einem Drahtstück perforiert war, das dazu noch den vorderen Leberrand durchbohrte. Da die Perforationsstelle durch Netz gedeckt wurde, kam es zu keiner diffusen Peritonitis. Ähnliche durch Netzüberlagerungen oder Adhäsionen günstig verlaufene Perforationen sind des öfteren beschrieben worden. Die in andere Organe perforierten Fremdkörper brauchen nicht immer stürmische Erscheinungen auslösen. So hat man Nadeln gesehen, die in die Leber eingedrungen waren und hier symptomlos in derbem Bindegewebe eingekapselt und fixiert lagen. Überhaupt können, wie Götze berichtet, Nadeln symptomlos im Magen perforieren und im Körper wandern, bis sie schließlich vom Douglas aus, im Rektum, in der Blase, Vagina, subkutan am Bauch oder an den Oberschenkeln erscheinen. Carp hat das Wandern der Fremdkörper vom Magen durch die Bauchhöhle oder von einem Hohlorgan ins andere nach Verlötung dieser Organe beobachtet.

Da in der Literatur vorzüglich die komplizierten Fremdkörper veröffentlicht werden, übersehen wir leicht, daß die Mehrzahl der Fremdkörper in kürzerer oder längerer Zeit den Körper p. v. n. wieder verlassen. Nach einer Statistik von Wölfler und Lieblein gehen spontan ab:

Lange Gegenstände	29%
Kurze Gegenstände	63%
Künstliche Gebisse	78%
Bezoare	2%

Hieraus ergibt sich deutlich die Bedeutung der Form und Art der Fremdkörper für die spontane Passage. Man muß sich wundern, wie häufig Fremdkörper sehr lange im Magendarmkanal verweilen, um schließlich doch durch Erbrechen (1) oder häufiger per anum ausgeschieden zu werden. So ging auch in unserem zweiten Fall in den ersten Jahren ein Teil der Fremdkörper spontan oder nach konservativer Behandlung ab, bis eingetretene Komplikationen die operative Entfernung des letzten Drahtstückes forderten. Nach den Beobachtungen von Carp werden die Fremdkörper durch die peristaltischen Bewegungen des Magendarmkanals und durch den Strom des Mageninhalts meist parallel der Längsrichtung des Darmes gehalten. Nach Versuchen von Pollock ist für den spontanen Abgang eines Fremdkörpers nicht so sehr sein Umfang als seine Gestalt und Oberfläche von Bedeutung. Meyerson teilt Beobachtungen mit, nach denen auch offene Sicherheitsnadeln sich stets um ihre transversale Achse drehend p. v. n. abgegangen sind. Silovzev sah, wie sich spitze Fremdkörper drehten, so daß sie mit dem stumpfen Ende voran weiterbewegt wurden. Im Fall vier gingen lange Gegenstände: Gabel- und Löffelstiele (14 cm lang) spontan ab. Im Gegensatz hierzu hat man auch schon unmittelbar nach dem Verschlucken Magenverletzungen, selbst tödlich verlaufene Gefäßarrosionen gesehen. Typisch ist der Verlauf bei nicht operierten Bezoaren. Sie führen schließlich zu Inanition, Kachexie oder Perforationsperitonitis.

Die Zeit der spontanen Fremdkörperpassage kann sehr verschieden sei. Bei normaler anatomischer und physiologischer Beschaffenheit des Magendarmkanals und günstiger Beschaffenheit des Fremdkörpers beobachtet man den spontanen Abgang durchschnittlich in 1—3 Tagen, zumal wenn die Fremdkörper in reichlichen Nahrungsbestandteilen eingehüllt waren. Man hat aber auch noch nach Wochen, Monaten und selbst Jahren einen spontanen Abgang von Fremdkörpern gesehen, ohne Komplikationen nachweisen zu können. Im allgemeinen wird man mit einem mehrtägigen Verweilen an den physiologischen Engen des Magendarmkanals zu rechnen haben.

Selten ist das Erbrechen der Fremdkörper. Gelegentlich werden kleine Gegenstände, nur ausnahmsweise größere Fremdkörper erbrochen.

Schließlich sei noch erwähnt, daß man gelegentlich bei der Sektion Fremdkörper im Magen findet, ohne daß man in der Anamnese

einen Hinweis auf einen verschluckten Fremdkörper findet. Das beweist wiederum, daß Fremdkörper symptomlos im Magen lange Zeit verweilen können.

Weiter oben hatten wir erwähnt, daß die Mehrzahl der Fremdkörper gastritische und ulcusähnliche Symptome zeigt. Es liegt deshalb die Frage nahe, ob nicht durch die Fremdkörper ein Magenulcus hervorgerufen werden kann, zumal wenn sie lange Zeit, bis zu vielen Jahren, im Magen verweilen. Zu dieser Überlegung kommen wir umso eher, wenn wir die Versuche Büchners über die Genese der Gastritis und des peptischen Geschwürs heranziehen. Man könnte sich vorstellen, daß Fremdkörper eine Zustandsänderung der Magenwand hervorrufen, die eine „Überwertigkeit des Magensaftes" im Büchnerschen Sinne schafft, sodaß die Bedingungen für die Entstehung eines Ulcus pepticum gegeben sind.

Die Veränderung der Magenwand durch die Fremdkörper ist nur selten ausführlich beschrieben worden. Ebenso fehlen bei den meisten Literaturfällen Angaben über die Sekretionsverhältnisse des Magens. Im folgenden habe ich zunächst nach den Berichten von Wölfler und Lieblein jene Fälle zusammengestellt, bei denen Angaben über Magenwandveränderungen zu finden waren (siehe Tabelle 1).

Bei diesen Fällen ist zunächst zu bemerken, daß sie zum Teil sehr lange zurückliegen — bis 1815 —, daß also die Befunde in einer Zeit erhoben wurden, in der man noch wenig von einem Ulcus pepticum wußte. Aber auch bei den neueren Fällen ist abgesehen von dem Fall Russel 1869, der ein kleines Ulcus an der großen Magencurvatur bei einem 17 Jahre alten Trichobezoar beschreibt, nie von einem ausgesprochenen Ulcus pepticum die Rede. Wölfler und Lieblein fassen diese Art Ulcera als Decubitalgeschwüre auf. Es werden lediglich diffuse, chronische Gastritiden mit Hyper- und Hypoplasien der Magenschleimhaut, die durch lange Zeit im Magen verweilende Bezoare hervorgerufen wurden, beschrieben.

Auch bei den Fällen, die seit 1920 veröffentlicht wurden und bei denen Magenwandveränderungen angegeben wurden, ist kein einziges Ulcus pepticum beschrieben worden (siehe Tabelle 2).

Lediglich im ersten Literaturfall wurde ein Carcinom beobachtet, das aber wohl als Zufallsbefund zu werten ist.

Tabelle 1.

Fälle	Art der Fremdkörper	Aufenthalt i. Magen	Magenwand
1. Gemel 1894	Nägel und Haarknäuel	?	Gastritis
2. Max Lead 1905	52 Nadeln, Nägel Schrauben, Metall- u. Glasstücke.	?	star kverdickt
3. Benjamin 1907	5 Nägel und 5 Glasscherben.	20 Jahre	stark verdickt und Erosionen
4. Ranzi 1904	Trichobezoar (550 gr)	2 Jahre	ohne pathologische Veränderung
5. Chiari 1907	Trichobezoar (78 gr)	?	ohne pathologische Veränderung
6. Ramon 1815	Zinnerne Gabel, (15 cm lang)	?	Spuren von Entzündung
7. Cobbold 1886	Tricho- und Phytobezoar	mehrere Jahre	Gastrektasie, Schleimhaut o.path.Veränd.
8. Best 1869	Trichobezoar	15 Jahre	Hypertrophie
9. Bollinger 1891	Trichobezoar	12 Jahre	verdünnt, Perigastritis
10. Russel 1869	Trichobezoar (4 Pfund)	17 Jahre	Kleines Ulkus an der großen Curvatur
11. Mallins 1903	Trichobezoar (1 Pfund)	?	Gastrektasie und chron. Gastritis.

Tabelle 2.

Fälle	Art der Fremdkörper	Aufenthalt im Magen	Ulcus pept.	freie HCl Ges. Acid.	Perforation
Eigenfall 1	Drahtstück	1—2 Jahre	kein Ulc.pept.	?	+
Eigenfall 2	Nähnadel	3 Jahre	„	?	+
Pauchet u. Hirchberg	Nähnadel	10 Jahre	„	?	+
Literaturfall 1	Muschelzehen	4 Monate	Carcinom	fehlt	∅
„ 2	Seidennaht	2 Jahre	kein Ulc.pept.	?	∅
„ 3	48 Nägel, Geldstücke und Aeste	?	„	?	∅
„ 4	Trichobezoar	38 Jahre	„	70/90	∅
„ 5	Drahtstücke	?	„	?	+
„ 6	Nähnadel	4 Jahre	„	?	+
„ 7	Stecknadeln, Nägel u. Münzen (930 g)	3—4 Mon.	„	?	+
„ 8	Nadel	5 Monate	„	?	+
„ 9	Phytobezoar	5 „	„	?	∅
„ 10	Trichobezoar	8 „	„	fehlt	∅
„ 11	Schraubenzieher	5 „	„	?	+

Im Fall Pauchet und Hirchberg ist es nur zu einer reaktiven, entzündlichen Hyperplasie der Schleimhaut gekommen, die eine unvollständige Pylorusstenose verursachte. In unserem ersten Fall zeigte die Schleimhaut in Pförtnernähe lediglich eine flache Einziehung mit leichter Pigmentierung. Ebenso wurde bei der Gastrotomie unseres zweiten Falles kein Ulcus festgestellt. Kränzle teilt zwei Befunde mit, bei denen die Stellen der Schleimhaut, an denen die Fremdkörper lagen, außerordentlich stark verdickt und höckerig waren. In einem Fall war die Schleimhaut des Magens vom Pylorus bis nahe zur Cardia mit dicht stehenden, papillären Wucherungen besetzt. Ihre Höhe beträgt bis zu 3 cm, ihre Dicke ½ bis 1 cm. Sie sitzen mit schmaler Basis auf der Schleimhaut, verbreitern sich nach oben zu und sind vielfach baumförmig verästelt. Zwischen den Wucherungen sieht man tiefe mit Schleim ausgefüllte Furchen, in denen die Schleimhaut mäßig verdickt ist. Die Farbe dieser Wucherungen ist schwarz. In der nächsten Umgebung der Cardia befinden sich keine Wucherungen. Die Schleimhaut ist auch hier verdickt und zu Wülsten gefaltet. Hier sieht man ebenfalls mehrere erbsengroße, schwärzlich verfärbte Stellen, an denen eine Anspießung der Magenwand stattgefunden hatte. Die Serosafläche des Magens zeigte die zahlreichen Reste der gelösten Adhäsionen. Bei der Ausheberung des Magens fand man viel Schleim, aber keine freie Salzsäure.

Bei diesem Fall wurden die ersten Fremdkörper vor 2½ Jahren geschluckt. Aus diesem Magen wurden operativ entfernt: 8 Knopfhaken (11 cm lang), 12 Nägel (4—6¾ cm lang), 4 stricknadelförmige Eisenstücke (6—8 cm lang) und ein Eisenstab (8 cm lang). Die fehlende Salzsäure erklärt Kränzle durch die weitgehende Atrophie des Drüsengewebes. Daß die Salzsäuresekretion erst im Laufe der 2½ Jahre aufhörte, beweisen die stark verändert gefundenen Fremdkörper. Systematische Sekretionsbestimmungen des Magensaftes sind leider meist unterlassen worden. Im ersten Literaturfall erklärt sich das Fehlen von Salzsäure und das Vorhandensein von Milchsäure durch das bestehende Carcinom. Im Fall fünf betrug die freie HCl 70, die Gesamtacidität 90. Es handelte sich um eine Haargeschwulst von 2900 Gramm Gewicht, die sich in jahrzehntelanger Dauer entwickelt hatte und trotz der Hyperacidität des Magensaftes kein Ulcus peptikum hervorgerufen hatte. Im Fall 11 fand sich keine freie Salzsäure, die Gesamtacidität betrug 22. Die Magenwand zeigte makroskopisch keine reaktiven Veränderungen.

Bei Fremdkörpern (Gebisse, scharfe und kantige Gegenstände,) die zu Magenwandverletzungen mit Bluterbrechen geführt hatten und dann p. v. n. oder durch Erbrechen entfernt wurden, hat man ausnahmslos Heilungen beobachtet. Die Magenwandverletzungen

müssen also sehr schnell ausheilen, da über folgende Ulcusbeschwerden nie berichtet worden ist. Bekannt ist die Tatsache, daß nach Gastroenterostomien und Magenresektionen sich häufig Recidivulcera an der Nahtstelle — sogenannte Seidenfaden-Ulcera — bilden. Diese Fälle können hier aber nicht verwertet werden, da diese Recidivulcera ja nicht in einem gesunden, sondern in einem schon früher ulcusdisponierten Magen entstanden sind.

Wir sehen also, daß Magenfremdkörper zwar Gastritiden mit Hyper- und Hypoplasien der Schleimhaut hervorrufen können, daß sie aber nicht die auslösende Ursache für ein Ulcus pepticum sind. Im Sinne Büchners gesprochen, vermögen die Fremdkörper nicht „eine Störung des sekretorischen Gleichgewichts im gastralen System und damit eine Wirksamkeitssteigerung des Magensaftes" auszulösen.

Die durch die Fremdkörper gesetzten Magenwandverletzungen, selbst wenn die Magenwand perforiert war, heilen nach Entfernung der Fremdkörper schnell aus, jedenfalls ist in der Literatur kein Ulcus pepticum nach Entfernung von Fremdkörpern beschrieben worden. Die Fremdkörper führen eher zu einer „Umbaugastritis" mit sinkender Magensaftabsonderung, wie sie von Moszkowicz, Puhl und Büchner beschrieben wurde. „Damit (mit der Umbaugastritis) verringert sich natürlich die Gefahr der Geschwürsbildung mehr und mehr, da der Umbau notwendig die Saftabsonderung einschränkt" (Büchner).

Wichtig ist ferner, daß rein mechanische Reize durch die Fremdkörper peripher an der Magenwand keine Hypersekretion und keine nächtliche Dauersekretion des Magensaftes auslösen. Diese Ergebnisse sprechen ebenfalls dafür, daß das Ulcus pepticum keine Lokalerkrankung des Magens ist, sondern als Folge einer Hypersekretionsanomalie, die zentral hervorgerufen wird, aufzufassen ist. Wenn ferner der Magenschleim als Schutzbarriere gegen die Einwirkung des Magensaftes dient, so vermögen die Fremdkörper auch bei langem Verweilen nicht diese Barriere wirksam zu durchbrechen. Auch Konjetzny ist der Ansicht, daß „traumatische Schädigungen der Schleimhaut als ursächlicher Faktor (für die Genese eines Ulcus pepticum) sicher keine Rolle spielen." Wir müssen weiter annehmen, daß die durch die Fremdkörper hervorgerufenen Erosionen und Gastritiden zwar ulcusähnliche Beschwerden machen, daß sie aber anderer Natur sind als die Ulcusgastritiden Büchners, die das Vorstadium seines Ulcus pepticum sind. Daß es verschiedene Arten von Gastritiden gibt, betont auch H. Kalk: „Wir müssen zwei verschiedene Arten von Gastrititis annehmen. Die Ulcusgastrititis, deren anatomische Grundlage wir in der Antrumgastrititis sehen müßten, muß recht verschieden sein von der, sagen

wir, banalen Gastritis, der pathologisch-anatomisch mehr die Pangastritis entsprechen müßte. — Die Gastritis führt bei chronischem Verlauf meist zum Versiegen der HCl-Sekretion, zur Achylie, während beim Ulcus meist Superacidität bestehen bleibt". Außerdem betonen Büchner wie Konjetzny und viele andere Autoren ausdrücklich, daß die konstitutionellen Faktoren des Erkrankten für die Heilung und das weitere Schicksal der Magenwanddefekte ihre Geltung haben.

Zusammenfassung.

Anhand von zwei Fällen der Freiburger chirurgischen Klinik und bemerkenswerten Literaturfällen über Magenfremdkörper wurde die Bedeutung der Fremdkörper für die Chirurgie und Pathologie des Magens untersucht.

Für die Symptomatologie ist wichtig, daß viele Fremdkörper keine eindeutigen Beschwerden machen, daß die Mehrzahl jedoch gastritische und ulcusähnliche Symptome zeigt. Für die Diagnostik benötigen wir heute unbedingt eine genaue Röntgenuntersuchung, die uns über die Art der Fremdkörper, ihre Lage und vielleicht schon eingetretene Komplikationen Aufschluß gibt. Wegen der Verschiedenartigkeit der Beschwerden wurde schon häufig die Fehldiagnose: Ulcus pepticum, Magencarcinom, Pylorusstenose, Carcinommetastasen im Netz, Gallensteinkoliken gestellt. Als Ort der Perforation wurde fast ausschließlich die kleine Magencurvatur in Pylorusnähe festgestellt. Dies ist begründet durch die anatomischen und physiologischen Verhältnisse des Magens neben der Form und Größe der Fremdkörper und Gewalteinwirkungen von außen. Im Fundusteil des Magens nehmen die Fremdkörper mehr eine indifferente Lage ein und neigen höchstens zu chronischer Perforation ,während sie im Pylorusteil stürmischere Erscheinungen auslösen und meist akut perforieren.

Da die Fremdkörper den sogenannten klassischen Ulcussymptomenkomplex hervorrufen können, lag die Frage nahe, ob die Fremdkörper auch ein Ulcus pepticum erzeugen können. Wir haben aber gesehen, daß die Fremdkörper, auch wenn sie Jahre hindurch im Magen verweilen, zwar Gastritiden mit Hyper- und Hypoplasie der Schleimhaut hervorrufen können. Sie können aber keine Ueberwertigkeit des Magensaftes im Sinne Büchners auslösen und bilden keinen ursächlichen Faktor für die Genese des Ulcus pepticum.

Anhang.

(Kurze Zusammenstellung der im Text erwähnten Fälle).

1.) **Novoa Santos.** Glatte, nicht schmerzhafte Geschwulst im Epigastrium. Fehlen von Salzsäure, Vorhandensein von Milchsäure. Im Verlauf der Krankheit Erbrechen von Fremdkörpern (Muschelzehen), die vor 4 Monaten mit der Nahrung aufgenommen wurden. Anlegen einer Gastroenterostomie. Histologische Untersuchung der Magenwand ergab ein Magenulcus, daß carcinomatös war.

2.) **Fenkner.** Vor zwei Jahren Gastroenterostomie wegen Gastroptose. Nach einem halben Jahr stellten sich die Beschwerden wieder ein. Nochmalige Operation unter der Diagnose: Ulcus pepticum. Befund: Verdickung der Magendünndarmgrenze. Nach operativer Herausnahme dieses Stückes Heilung. Untersuchung des Präparates: Kein Ulcus pepticum, sondern doppelte Seidennaht um die Gastroenterostomie an zwei gegenüberliegenden Stellen durch die Schleimhaut in das Lumen hineinragend. Die Nähte ließen sich hin und her ziehen. Durch den dauernden Reiz Verdickung der Narbe.

3.) **Grünstein.** 36 jähriger, dementer Mann. Heftige Magenschmerzen. Röntgenaufnahme: drei Querfinger breiter tiefer Schatten unter dem Leberrande. Laparatomie deckte ein Hohlorgan auf, daß mit dem wandständigen Bauchfell in fünf Markstück großer Ausdehnung verklebt war. Das Hohlorgan erwies sich als eine präpylorische Ausbuchtung des Magens. Inhalt: 48 Nägel, Geldstücke und Baumästchen. Heilung nach operativer Entfernung. Kein Ulcus.

4.) **Ormai.** 38 jährige Frau hat sich seit ihrer Kindheit Haare ausgerissen und verschluckt. 6 Jahre vor der Behandlung bekam sie Sodbrennen, Übelkeit, Erbrechen und Magenschmerzen. Palpation ergibt einen harten, glatten Tumor in der Magengegend. Magensaft: gelblich, dünnflüssig, Geruch und Reaktion sauer. Milchsäure, Gallenfarbstoffe und Spuren von Blut vorhanden. Freie Salzsäure 70, Gesamtacidität 90. Mikroskopisch: Eine Muskelfaser, viele Stärkekörner. Laparatomie: Enorm dilatierter Magen, mit den Darmschlingen vielfach verwachsen. Durch Gastrotomie wurde ein 2900 Gramm schwerer Trichebezoar in Magenform entfernt. Größe 15 zu 35 cm. Heilung. Kein Ulcus.

5.) **Petersen.** Strafgefangener verschluckte mehrfach hintereinander Drahtstücke, die teils per anum abgingen, teils durch Operation aus dem Magen und Duodenum entfernt werden mußten. Viermalige Laparatomie. Bei der 4. Laparatomie fand sich eine Perforation des Magens mit zahlreichen Verwachsungen, ohne Peritonitis. Kein Ulcus.

6.) **Lorenz.** 28jähriges Hausmädchen leidet seit 4 Jahren an Magenbeschwerden mit häufigem Brechreiz und Blutbrechen. Erhebliche Abmagerung. Laparatomie: 6 cm lange, stark angerostete Nähnadel im Ligamentum gastrohepaticum. Das stumpfe Ende lag in der Magenwand der kleinen Curvatur, unmittelbar unter der Schleimhaut, die Spitze nach der Gallenblase zu, hier Verwachsungen. Kein Ulcus. Heilung.

7.) **Goldschmidt.** Erbrechen flüssiger, schwarzer Massen vom Vortage. Stuhl teerschwarz. Oberbauchgegend bretthart, gespannt, sehr schmerzhaft. Diagnose: Blutendes Ulcus ventriculi. Röntgenuntersuchung ergab jedoch völlige Füllung des Magens mit Münzen und Nägeln. Durch Gastrotomie wurden entfernt: 1273 Stecknadeln, 223 Nägeln verschiedener Größe, 15 Geldstücke, etwa 2 Meter einer Messingkette in kleine Stücke zerlegt und vier Hände voll kleiner Glassplitter. Gesamtgewicht 930 Gramm. Glatter Heilungsverlauf p. p. i. Röntgenuntersuchung nach 5 Wochen zeigte noch vier Nadeln. Nochmalige Laparatomie. Entfernung von 2 Nadeln aus dem Netz und einer Nadel aus dem vorderen Leberrand. Eine Nadel war ohne sichtbare Veränderungen an der Leber tief in diese eingedrungen und wurde dort gelassen. Kein Ulcus. Glatter Heilungsverlauf.

8.) **Tescola.** 20jährige Frau leidet seit 5 Monaten an dyspeptischen Beschwerden und Magenschmerzen nach der Mahlzeit, zuletzt auch Erbrechen. Röntgenbefund: Schatten einer Nadel. Laparatomie. Die Nadel hatte die Magenwand durchbohrt und befand sich im kleinen Netz ohne Verletzung der Leber oder des Pancreas.

9.) **Adams.** 37jähriger Chinese leidet seit 5 Monaten an dauerndem Erbrechen, Gewichtsverlust und Magenschmerzen. Kein Blutbrechen, kein Blutstuhl. Harter Tumor in der Magengegend. Diagnose: Carcinom. Gastromie: Entfernung eines großen Ballens von Speiseresten, die in der Hauptsache aus Kürbis bestanden. Der Magen selbst war vollständig gesund.

10.) **Fritzler.** 42jähriger Mann hatte in der Trunkenheit den falschen Zopf einer Dirne verschluckt. Befund: Magenschmerzen, Erbrechen, starker Druckschmerz im linken Oberbauch. Kein Tumor fühlbar, starke Gewichtsabnahme (13 kg). Röntgenbefund: Schlaffer großer Magen mit glatten Konturen. Magenschatten verwaschen, fast komplette Pylorusstenose. Mageninhalt: Probefrühstück grob verdaut, freie Salzsäure fehlt, Gesamtacidität 22, kein Blut, keine Sarcine. Im Stuhl kein Blut. Laparatomie: Verschiebbare Geschwulst im Mageninnern. Gastrotomie: Entfernung eines Trichobezoar (falscher Zopf) mit anhängendem Bariumbrei, 380 Gramm schwer. Kein Ulcus, keine sonstigen reaktiven Magenwandveränderungen. Heilung. Aufenltsdauer des Trichobezoar 8 Monate im Magen.

11.) **Tillmann.** 29jähriger Mann. Vor 5 Monaten Fremdkörper verschluckt. Heftige Schmerzen im Oberbauch. Druckschmerz unter dem Rippenbogen. Röntgenbefund: 2 Fremdkörper im Magen. Einer bildete gleichsam die Sehne des von der kleinen Magencurvatur gebildeten Bogens. Diagnose: Perforation der kleinen Curvatur. Laparatomie: Bestätigung der Diagnose. Der Pylorusteil des Magens ist mit dem linken Leberlappen fest verwachsen, ebenso der Anfangsteil des Duodenum mit dem rechten Leberlappen. Verwachsungen zwischen Netz und Bauchwand. Gastrotomie: Entfernung des losen Fremdkörpers. Der größere Fremdkörper hatte den Magen an der kleinen Curvatur durchbohrt und war 7 cm tief in den linken Leberlappen eingedrungen. Es gelang mit einiger Mühe, ihn nach rückwärts ins Duodenum zu schieben und dann herauszuziehen. Kein Ulcus ventriculi. Heilung. Dieser große Fremdkörper war ein 17 cm langer Teil eines 3 mm breiten Schraubenziehers, dessen Schneide messerscharf war. Das in der Leber gelegene Ende war auffällig angenagt, der übrige Teil vollkommen glatt. Der lose im Magen gelegene Fremdkörper war leicht angefressen.

Literaturverzeichnis.

Adams: Brit. journ. of surg. Band 13 Seite 189. 1925.

Beer: Deutsche Zeitschrift für Chir. Band 186 S. 120. 1924.

Büchner: Klinische Wochenschrift Jg. 9, 1930.

Carp: Centralorgan f. d. g. Chir. Band 39, Seite 508, 1927.

Casovnikov: Odensky medicinsky zurnal Nr. 2 Seite 117, 1928.

Fenkner: Archiv für Klin. Chir. Band 155, Seite 177, 1929.

Frising und Sjöval: Bruns Beiträge z. klin. Chir. Band 83, 1913.

Fritzler: Deutsche med. Wochenschr. Jahrgang 1924, Seite 145.

Garré u. Borchard: Lehrbuch der Chir. Seite 294, 1928.

Goetze: Handbuch der prak. Chir. Seite 200, 1929.

Goldschmidt: Centralblatt f. Chir. Jg. 54, Seite 465, 1927.

Grünstein: Centralblatt f. Chir. Jg. 55, Seite 585, 1928.

H. Kalk: Neue Deutsche Klinik Band 6, Seite 618, 1930.

Konjetzny: Der Chirurg 4. Jg. Heft 10 und 11, 1932.

Kränzle: Bruns Beiträge z. klin. Chir. Band 29, Seite 327, 1901.

Landois u. Rosemann: Lehrbuch der Physiologie.

Lorenz: Münch. med. Wochenschrift Jg. 74, Nr. 21, S. 897, 1927.

H. Lossen u. E. Schneider: Fortschr. auf dem Gebiet der Röntgenstrahlen Band 34, Heft 3, S. 252, 1926.

Meyerson: Centralorgan f. d. g. Chir. Seite 36, 1928.

Fr. Müller: Taschenbuch der med.-klin. Diagnostik 1928.

Novoa u. Santos: Med. ibera 1929 I, Seite 717.

Ormai: Centralblatt f. Chir. Jg. 54, Seite 1675, 1927.

Pauchet u. Hirchberg: Arch. des maladies de l'app. dig. et des maladis de la nutrif. Band 17, Seite 380, 1927.

Petersen: Bibliotek f. Laeger Jg. 119, Seite 363, 1927.

Pollock: Deutsche Chir. Lief. 26 b Seite 3.

Silovzev: Vracebnoe delo Jg. 9, Seite 1921, 1926.

Tescola: Radiol. med. Band 13, Seite 5, 1926.

Tillmann: Bruns Beiträge z. klin. Chir. Band 126, S. 321, 1922.

Wölfler u. Lieblein: Deutsche Chir. Liefg. 46 b 1909.

Es ist mir ein aufrichtiges Bedürfnis, Herrn Oberarzt Professor Dr. Erich Schneider für die Überlassung des Themas und seine Hilfe bei der Ausarbeitung meinen verbindlichsten Dank zu sagen.

Lebenslauf.

Am 9. Juli 1906 wurde ich als Sohn des Kaufmanns Bernhard Spangenberger und seiner Ehefrau Anna geb. Terhart in Duisburg geboren. Hier bestand ich im März 1925 am humanistischen Gymnasium das Abiturientenexamen. In Freiburg i. Br. hörte ich zunächst Philosophie und Nationalökonomie. Meine medizinischen Semester absolvierte ich in Freiburg i. Br., München und Düsseldorf. In Freiburg i. Br. bestand ich am 2. März 1928 die ärztliche Vorprüfung und am 8. Juli 1931 die ärztliche Prüfung. Als Medizinalpraktikant war ich vom 1. September 1931 bis 31. März 1932 an der inneren Klinik Lindenburg der Universität Köln und vom 1. April 1932 bis 30. August 1932 am Marienhospital in Duisburg-Hochfeld tätig. Jetzt bin ich als Assistenzarzt am Vincenzhospital in Duisburg tätig.